

En ung kvinne med øvre gastrointestinal blødning

En ung, tidligere frisk kvinne ble innlagt i medisinsk avdeling med hematemeser og ustabil sirkulasjon. Hemoglobinnivået var lavt, og det var nødvendig med rask tilførsel av væske og blod. Ved første gastroskopi ble det ikke påvist noe sikkert blødningsfokus. Tilstanden forverret seg, noe som skapte en krevende situasjon på intensivavdelingen og gastrolaboratoriet – for så å resultere i en overraskende diagnostisk avklaring.

 Engelsk oversettelse på www.tidsskriftet.no

Se kommentar side 2072

Vikas Kumar Sarna
v.sarna@hotmail.com
Njaal Stray
Medisinsk avdeling
Diakonhjemmet sykehus

En ung kvinne ble innlagt i medisinsk avdeling etter å ha kastet opp små mengder med friskt blod iblandet koagler, og med hemoglobinnivå på 7,7 g/100 ml (referanseverdi 11,7–15,3 g/100 ml). Kvelden før hadde hun vært på fest og inntatt noe alkohol. Om morgenen innleggelsesdagen følte hun seg dårlig, og på vei til toalettet hadde hun en nærsynkope. Hun kontaktet legevakten. Da ambulansen ankom, synkoperte hun ved forsøk på å reise seg. Hun hadde tidligere ikke vært alvorlig syk og brukte ingen faste medisiner.

Ved innkomst (dag 0) var hun blek med lett redusert allmenntilstand, blodtrykk på 102/70 mm Hg som falt til 88/44 mm Hg, og puls mellom 105 slag/min og 122 slag/min. Den kliniske undersøkelsen var upåfallende, inkludert negative funn over abdomen. Det var normalt utseende avføring, men momentant positiv test på okkult blod. Blodprøver viste Hb 6,2 g/100 ml og MCV 72 fl (referanseverdi 82–98 fl). Øvrige blodprøver var alle normale.

Viktige momenter i den initiale anamnesen var spørsmål om komorbiditet og medikamentbruk (NSAID-preparater, acetylsalisylsyre og antikoagulantia). Vår pasient hadde følt seg fullstendig frisk tidligere, og hun hadde ikke brukt noen medisiner. Videre var det viktig å få en oversikt over antatt mengde blodtap. Med en aktuell hemoglobinverdi på 6,2 g/100 ml og en antatt utgangsverdi på ca. 13 g/100 ml, kunne man anslå et omtrentlig blodtap på minst 40 % av hennes totale blodvolum. Dette forutsatte at kompensatorisk hemodilusjon hadde rullet å inntre. Dersom

et blodtap av en slik størrelse hadde kommet akutt, ville det medført sirkulatorisk ustabilitet. Mister man dette blodvolumet over tid, kan kroppen rekke å iverksette korrigerende tiltak. I en slik kompensert situasjon kan en akutt mindre blødning være alvorlig. Vår pasient kom inn med anamnese på sparsom gastrointestinal blødning med lav MCV-verdi, men med påfallende lavt hemoglobinnivå og i tillegg tegn på sirkulatorisk ustabilitet. Det talte for at hun kanskje over tid hadde hatt et okkult blodtap og nå hadde en akutt blødning.

Hematemeser antyder alltid blødningslokalisasjon i øvre gastrointestinaltraktus, dvs. proksimalt for Treitz' ligament. Tentative diagnoser var blødning fra peptisk sår, Mallory-Weiss lesjon (brekningsindusert mucosaskade på overgangen oesophagus/magesekk), tumorer og karmalformasjoner. Hos et ungt menneske uten tegn på leversykdom var variceblødning en mindre aktuell differensialdiagnose.

Pasienten ble lagt i intensivavdelingen, fikk parenteral væske og i alt fire poser SAGMAN-blod første døgn. I tillegg ble det startet behandling med pantoprazol intravenøs bolusdose 80 mg, etterfulgt av vedlikeholdsinfusjon 8 mg/t, pga. mistanke om blødende ulcus.

Sykehuset manglet vaktberedskap innen skopi da pasienten ble lagt inn. Samarbeidende sykehus med slik vaktberedskap ble ikke kontaktet da tilstanden raskt stabiliserte seg etter at pasienten ble flyttet til intensivavdelingen. I løpet av første natt var det kommet regelmessig med moderate mengder melena, men ingen ny hematemeser. Hemoglobinverdien var om morgenen (dag 1) på 8,5 g/100 ml. Ved gastroskopi ble det ikke funnet spor av blod ned til nedre del av duodenum, og det ble heller ikke påvist potensielle blødningskilder. Man fant kun lettgra-

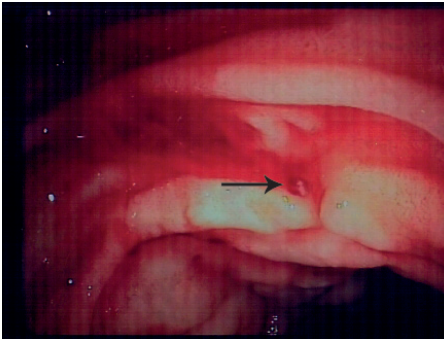
dig refluksøsofagitt, et lite hiatushernie og et lite overflatisk ulcus (< 4 mm) i antrum uten blødningsstigmata. Hurtig ureasetest med henblikk på Helicobacter pylori var negativ.

Det var noe overraskende at man ved gastroskopi ikke fant potensiell blødningskilde eller spor av blod i øvre gastrointestinaltraktus. Imidlertid var det en mulighet for at blødningskilden var så liten (eventuelt hadde en slik beliggenhet) at den var blitt oversett. Muligheten for at det var to blødningskilder, en minimal blødningskilde i øvre gastrointestinaltraktus og en større blødningskilde distalt for duodenum, ble også vurdert. Det var derfor aktuelt med ny gastroskopi før eventuell koloskopi.

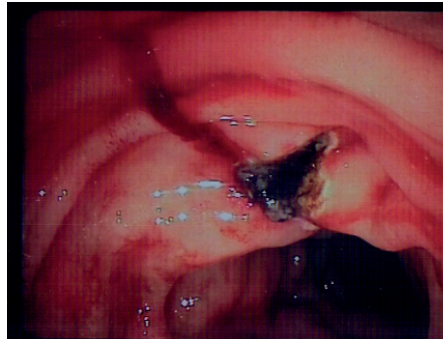
Grunnet stabil hemoglobinverdi ble pasienten flyttet til post. Samme kveld falt hemoglobinverdien til 6,5 g/100 ml. Det var uendret pågående lavgradig melena. Hun ble gitt to nye poser med SAGMAN-blod og mer væske. Tidlig neste morgen (dag 2) ble det utført en ny gastroskopi. Igjen var det upåfallende forhold ned til nedre del av duodenum. Men idet skopet ble trukket tilbake begynte det å blø kraftig fra duodenum. Oversikten ble raskt betydelig forstyrret. Mistenkt blødningsfokus ble lokalisert til mediale vegg like distalt for bulbuskneet. Det ble injisert fortynt adrenalin (0,1 %) i flere depoter, og etter hvert oppnådde man hemostase. Det ble også injisert polydocanol 1 %, 0,5 ml i hvert depot mot antatt blødningsfokus. Imidlertid var det ingen synlige slimhinneslesjoner.

Pasienten ble gitt to nye poser med SAGMAN-blod, og man startet i tillegg behandling med traneksamsyre 1,5 g × 4 intravenøst. Ny gastroskopi på ettermiddagen samme dag viste fortsatt frisk blødning fra samme område i duodenum. Det ble igjen injisert fortynt adrenalin, noe som resulterte i avtakende blødning. For å få bedre oversikt brukte man et ERCP-skop (optikk ut til siden). Man kunne da se sivblødning fra et punkt uten sårbunn (fig 1). Det ble injisert polidocanol 1 %, totalt 4,5 ml à 0,5 ml og deretter applisert argonplasmakoagulasjon (APC) nøyaktig mot det blødende punktet inntil full hemostase (fig 2).

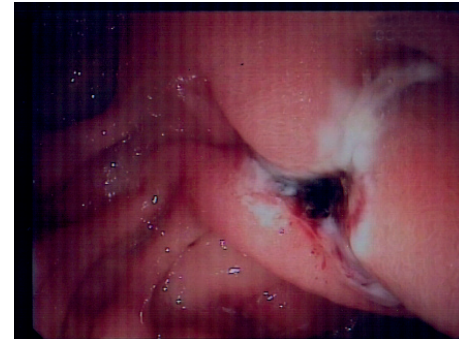
Arteriell blødning fra en makroskopisk normal slimhinne ga en diagnostisk avklaring. Funnet var forenlig med Dieulafoys lesjon (exulceratio simplex), det vil si blødning fra en dilatert submukøs arteriole.



Figur 1 Pågående blødning fra et punkt (pil) i slimhinnen uten synlig sårbunn



Figur 2 Hemostase etter injeksjon av Aetoxysklerol og applisert argonplasmakoagulering



Figur 3 Kontrollgastroskopi dagen etter terapi viser at blødningen har stanset

Pasientens hemoglobinnivå var stabilt på 7,7 g/100 ml til dagen etter (dag 3) og fortsatte å stige utover dagen (8,4 g/100 ml) uten ny tilførsel av blod. Det var ingen avføring/melena morgen/ettermiddag. Ny gastroskopi (nr. 4) bekreftet at blødningen var stanset (fig 3). På grunn av opplysninger i sykehistorien om mulig lettgradig hemoragisk diatese ble det konferert med hematolog, som anbefalte å ta von Willebrand-prøver i rolig fase. Det ble også konferert med revmatolog, som ikke fant holdepunkter for vaskulitt. En CT-undersøkelse av abdomen avdekket kun lett ødem i duodenalveggen.

Pasienten fikk intravenøs jerninfusjon med overgang til peroral jernbehandling og pantoprazol per os. Hun ble skrevet ut med hemoglobinverdi på 9,7 g/100 ml etter fem dagers sykehusopphold. Planlagt gastroskopikontroll var etter fire uker.

Ved fireukerskontroll kunne pasienten angi at hun ikke hadde hatt nye blødningsepisoder. Ved gastroskopi utført med ERCP-skop ble det ikke påvist patologiske tegn i slimhinnen i duodenum.

Blodprøver tatt etter fire måneder viste normalisering av hematologiske variabler (Hb 14 g/100 ml, MCV 94 fl, ferritin 102 mcg/l [referanseverdi 10–200 mcg/l]), inkludert normale von Willebrand-prøver.

Diskusjon

Dieulafoys lesjon er oppkalt etter den franske kirurgen Paul Georges Dieulafoy (1839–1911). Blødningen mener man stammer fra en unormalt dilatert submukøs arteriole på 1–3 mm (1). Etiologien er ukjent. En hypotese er at kardefekten er medfødt og at blodkaret ikke får avgitt kalibernedsettende forgreninger (2). Blødning forekommer sekundært til en makroskopisk usynlig erosjon av den overliggende slimhinnen. Endoskopisk stilles diagnosen ved tilstedeværelse av aktiv arteriell blødning, synlig kar eller fersk fastsittende trombe i makroskopisk normal slimhinne, eller i en liten slimhinnedefekt på maksimalt 3 mm (3).

Vår pasient hadde tegn på kronisk okkult gastrointestinal blødning, med akutt forverring. Først ved andre gastroskopi ble det påvist blødning fra et område i duodenum som man normalt ikke får god oversikt over med

et gastroskop. Ved hjelp av et ERCP-skop ble det så påvist et blødningsfokus forenlig med Dieulafoys lesjon. Dette er en sjelden, men viktig tilstand som må vurderes når man står overfor en uavklart kronisk eller akutt gastrointestinal blødning. I opptil 70 % av tilfellene oppdages lesjonen etter første gastroskopi (1). Ved de resterende tilfellene vil man som regel komme i mål med gjentatte skopier, slik som hos vår pasient. Endoskopisk ultralydundersøkelse kan være et diagnostisk hjelpemiddel (2). Årsaken til at man ikke finner blødningsfokus ved første gastroskopi kan enten være at oversikten forringes av mye blod (44 %) eller at man ikke finner lesjonen (56 %) (1). Ut fra mistanke og lokal kompetanse kan man da velge å gå videre med ny gastroskopi, ballongenteroskopi, kapselendoskopi, angiografi eller technetiummerket erytrocyttscintigrafi (2). Utover dette er det lite å hente med radiologisk diagnostikk (CT, MR etc.).

I studier fra sykehusmaterialer finner man at Dieulafoys lesjon er årsaken til mellom 1 % og 5,8 % av akutte øvre gastrointestinale blødninger (4, 5). Man antar også at tilstanden er underdiagnostisert. Blødningen er ofte intermitterende og kan således være vanskelig å påvise. Presentasjonsformen er i all hovedsak hematemese og/eller melena, og hos et mindretall kan det være kun friskt blod per rectum (hematochezi). Defekten forekommer aller hyppigst i magesekken, og som regel på minorsiden innen 6 cm fra overgangen mellom spiserør og magesekk (1, 4). En tredel av lesjonene er utenfor magesekken (1, 6). Selv om lokalisasjon i duodenum er nest hyppigst, er fokus i pars descendens svært uvanlig (7). Lesjonen kan imidlertid forekomme i alle deler av tarmen og er også beskrevet å forekomme utenfor tarmen (1).

Pasientgruppen med Dieulafoys lesjon skiller seg lite fra gruppen med ulcus pepticum. Gjennomsnittsalderen til pasientene med Dieulafoys lesjon var i en studie 67 år, og det var en overvekt av menn (1, 4). I opptil 90 % av tilfellene er det komorbide sykdommer som iskemisk hjertesykdom, nyresvikt, diabetes, hypertensjon og leversvikt (6). Magesmerter ved Dieulafoys lesjon er imidlertid uvanlig (2), og det er ikke funnet

sikker kausal sammenheng med bruk av NSAID-preparater, acetylsalisylsyre eller warfarin (1, 4).

De viktigste differensialdiagnosene til øvre gastrointestinal blødning er nevnt ovenfor. Når man stiller diagnosen Dieulafoys lesjon ved endoskopi, har man i praksis allerede utelukket en ulcusblødning. En papillenær blødning må skilles fra en blødning utgående fra galletreet (hemobili), hvor blod vil sive ut fra papillen. Sistnevnte blødning er sjeldnere, ofte traumatisk betinget og kan ledsages av magesmerter og icterus (8).

Tidligere var kirurgi eneste kurative behandling for denne tilstanden, og historiske materialer beskriver en mortalitet på 80 % (1). Endoskopisk behandling er nå blitt foretrukket behandlingsmodalitet, og fremskritt i behandlingen har medført et fall i mortalitet til 8,6 % (1). Tilgjengelige endoskopiske behandlingsalternativer kan enten være termal behandling (elektrokoagulering, argonplasmakoagulering etc.), lokal injeksjon (adrenalin og skleroterapi) eller mekanisk behandling (strikkeligering og hemoklips). Hos vår pasient ble det brukt injeksjon og argonplasmakoagulering i kombinasjon. Endoskopisk hemostase beskrives å forekomme i over 90 % av tilfellene (4). Mekanisk behandling antas å være mest effektivt (1). Bruk av minst to behandlingsmetoder har vist seg å redusere reblødningsraten (1). I en studie forekom reblødning hos sju av 39 pasienter innen tre dager etter primær vellykket hemostase (9). I en oversiktsartikkel angis reblødningsraten å ligge mellom 9 % og 40 % (1). Ved reblødning foretrekker man ny endoskopisk behandling.

Endovaskulær påvisning og behandling av blødende lesjon er et alternativ til endoskopisk behandling (6). Kirurgisk behandling reserveres de 5 % av tilfellene som ikke responderer på endoskopisk og/eller endovaskulær behandling (1). Kirurgisk behandling består enten i omstikking eller kilereksjon av lesjonen. Det er beskrevet oppmuntrende fremskritt innen laparoskopisk behandling og metoder som kombinerer peroperativ endoskopi og laparoskopi, eller laparoskopi etter forutgående endoskopisk tatovering av blødningsfokus (1).

Blødning fra Dieulafoys lesjon vil ofte by

på diagnostiske og terapeutiske utfordringer. Gastrointestinal endoskopi vil i de aller fleste tilfellene kunne gi riktig diagnose og effektiv behandling. En studie med oppfølgingstid på 28 måneder har vist at prognosen er svært god hos dem som skrives ut fra sykehus etter endoskopisk hemostase (5). Mortaliteten er først og fremst knyttet til komorbide tilstander (4, 5).

Vikas Kumar Sarna (f. 1980)

er lege i spesialisering i indremedisin og i gastroenterologi ved Medisinsk avdeling, Diakonhjemmet sykehus.

Forfatter har fylt ut ICMJE-skjemaet og oppgir ingen interessekonflikter.

Njaal Stray (f. 1944)

er spesialist i gastroenterologi. Han er seksjonsoverlege ved Medisinsk avdeling, Diakonhjemmet sykehus.

Forfatter har fylt ut ICMJE-skjemaet og oppgir ingen interessekonflikter.

Litteratur

1. Baxter M, Aly EH. Dieulafoy's lesion: current trends in diagnosis and management. *Ann R Coll Surg Engl* 2010; 92: 548–54.
2. Jaspersen D. Dieulafoy's disease controlled by Doppler ultrasound endoscopic treatment. *Gut* 1993; 34: 857–8.
3. Hyun CB. Periapillary Dieulafoy's lesion. *Hosp Physician* 2005; 41: 23–7.
4. Walmsley RS, Lee YT, Sung JJ. Dieulafoy's lesion: a case series study. *World J Gastroenterol* 2005; 11: 3574–7.

5. Baettig B, Haecki W, Lammer F et al. Dieulafoy's disease: endoscopic treatment and follow up. *Gut* 1993; 34: 1418–21.
6. Alshumrani G, Almuaikeel M. Angiographic findings and endovascular embolization in Dieulafoy disease: a case report and literature review. *Diagn Interv Radiol* 2006; 12: 151–4.
7. Rana SS, Bhasin DK, Gupta R et al. Periapillary Dieulafoy's lesion: an unusual cause of gastrointestinal bleeding. *JOP* 2010; 11: 266–9.
8. Chin MW, Enns R. Hemobilia. *Curr Gastroenterol Rep* 2010; 12: 121–9.
9. Lim W, Kim TO, Park SB et al. Endoscopic treatment of dieulafoy lesions and risk factors for rebleeding. *Korean J Intern Med* 2009; 24: 318–22.

Mottatt 12.10.2011, første revisjon innsendt 28.2.2012, godkjent 12.4.2012. Medisinsk redaktør Jon Amund Kyte.

Kommentar

Gastroskopi uten funn

 Engelsk oversettelse på www.tidsskriftet.no

Øvre gastrointestinal blødning er et vanlig og alvorlig medisinsk problem med høy morbiditet og mortalitet. Årlig legges ca. 100 pasienter per 100 000 innbyggere inn på sykehus for denne lidelsen. Mortaliteten er over 8% (1), avhengig av alder, komorbiditet og blødningsårsak.

Massiv blødning krever sirkulatorisk stabilisering og ofte blodtransfusjoner. Snarlig gastroskopi bør deretter utføres. Det gjør man for å finne blødningsårsak og lokalisasjon, og for å gi initial behandling og vurdere faren for reblødning.

Oftest er blødningsårsak og lokalisasjon lett å finne ved gastroskopi, og hemostasebehandling kan utføres. I blant kan blod eller koagler dekke blødningsfokus, og det kan være vanskelig både å lokalisere og stoppe blødningen. Ved pågående blødning kan angiografi påvise blødningsfokus, og embolisering av arterien kan da stoppe blødningen. Sistnevnte behandlingsmulighet finnes bare på de største sykehusene i Norge.

I denne sykehistorien var det intermitterende øvre gastroenterologisk blødning. Gastroskopi med normale funn og uten tilstedeværelse av blod eller koagler byr på store utfordringer, selv for erfarne endoskopører. Repeterende gastroskopier, og aller helst når pasienten blør, hjelper til med å finne blødningsfokus (2). Ved Dieulafoys lesjon kommer blødningen fra en dilatert

submukøs arteriole. Den aktuelle arterien kan befinne seg bak en fold i ventrikkelen eller duodenum og oppdages oftest ved en tilfeldighet eller ved pågående blødning (3).

Hos denne pasienten var det et stort blodtap, men intet relevant funn ved første gastroskopi. Det hadde vært hematemes, og man måtte anta at blødningskilden var i oesophagus, ventrikkel eller duodenum. Hvis en erfaren gastrooskopør ikke finner noen potensiell blødningskilde hos en slik pasient, er ulcus simplex noe av det første man bør tenke på. Mer sjeldne tilstander som primær eller sekundær aortoenterisk fistel eller miltarterieaneurisme kan også være mulige blødningsårsaker (4). Ved mistanke om øvre gastrointestinal blødning, og uten funn ved gastroskopi, må man uavhengig av pasientens kjønn og alder heller aldri glemme muligheten for Dieulafoys lesjon.

Øivind Irtun

oivind.irtun@uit.no
Gastrokirurgisk avdeling
Universitetssykehuset Nord-Norge

Øivind Irtun (f. 1951) er spesialist i generell kirurgi og i gastroenterologisk kirurgi og overlege og professor i gastroenterologisk kirurgi.

Litteratur

1. Baxter M, Aly EH. Dieulafoy's lesion: current trends in diagnosis and management. *Ann R Coll Surg Engl* 2010; 92: 548–54.
2. Acosta RD, Wong RKH. Differential diagnosis of upper gastrointestinal bleeding proximal to the ligament of Trietz. *Gastrointest Endosc Clin N Am* 2011; 21: 555–66.
3. al-Mishlab T, Amin AM, Ellul JPM. Dieulafoy's lesion: an obscure cause of GI bleeding. *J R Coll Surg Edinb* 1999; 44: 222–5.
4. Pedersen G, Larssen TB, Øvrebø K et al. Akutt gastrointestinal blødning forårsaket av miltarterieaneurisme. *Tidsskr Nor Lægeforen* 2004; 124: 1245–6.

Mottatt 22.5.2012, første revisjon innsendt 5.9.2012, godkjent 5.9.2012. Medisinsk redaktør Merete Kile Holtermann.